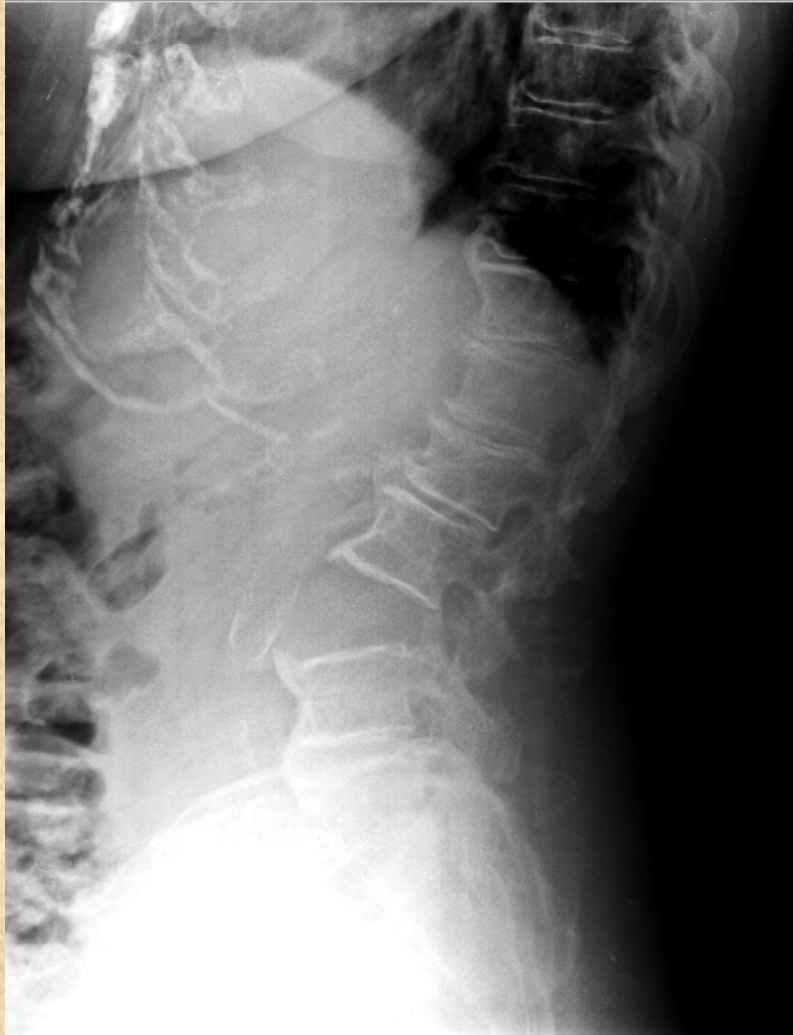




RX COLUMNA LUMBAR:



TAC informado como:

- Importante espondiloartrosis con fusión de elementos posteriores en columna lumbar.
- Fractura de apófisis articular superior derecha de L4. Fractura de pars interarticularis y extremo distal de apófisis articular superior izda de L4.
- Fractura de apófisis articular inferior izda de L3 y pérdida de la congruencia de las superficies articulares izdas L3-L4.
- Gran apertura del espacio intervertebral L3-L4.
- Estenosis foraminal L4-L5 izda.