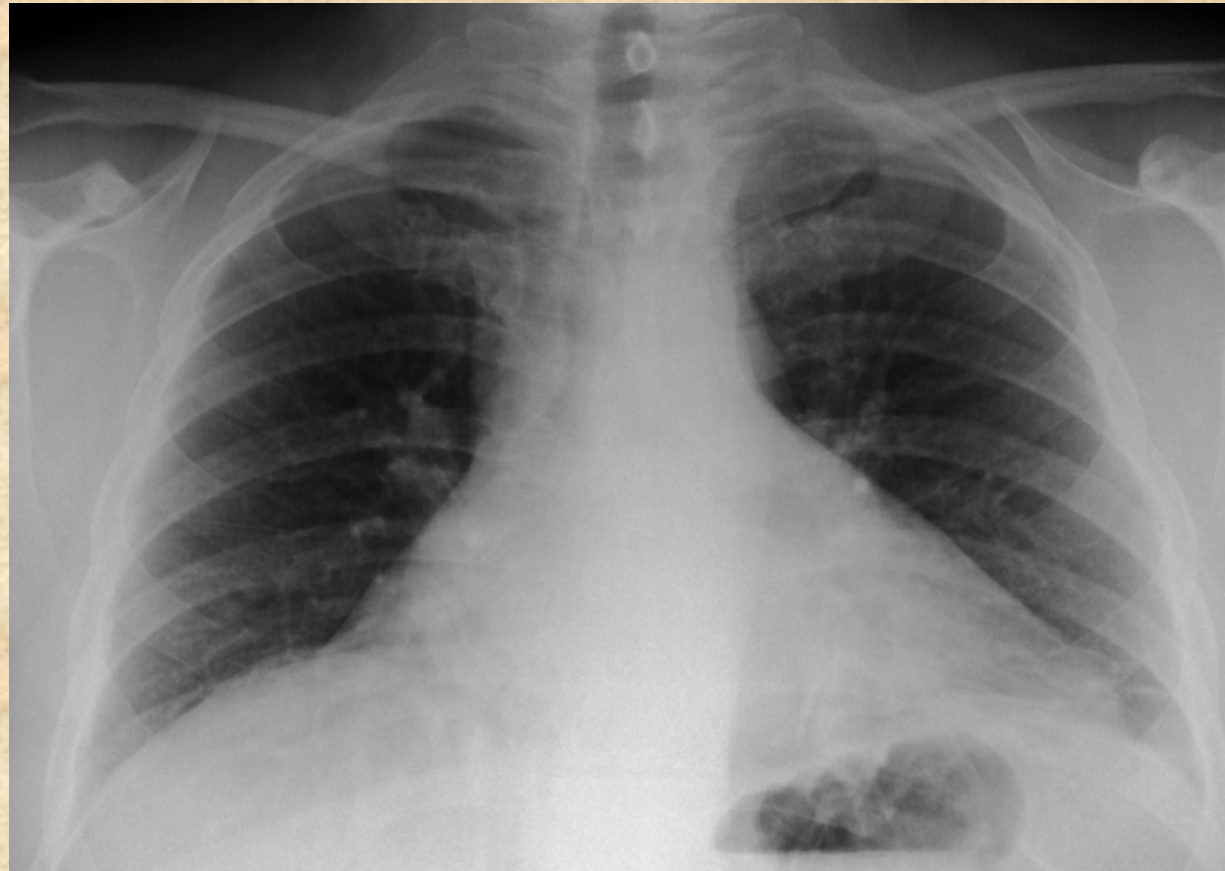


Pericarditis.



La silueta cardíaca presenta forma de tienda y se observa en la proyección lateral, rodeando a la línea grasa epicárdica una fina banda de densidad partes blandas compatible con derrame.