

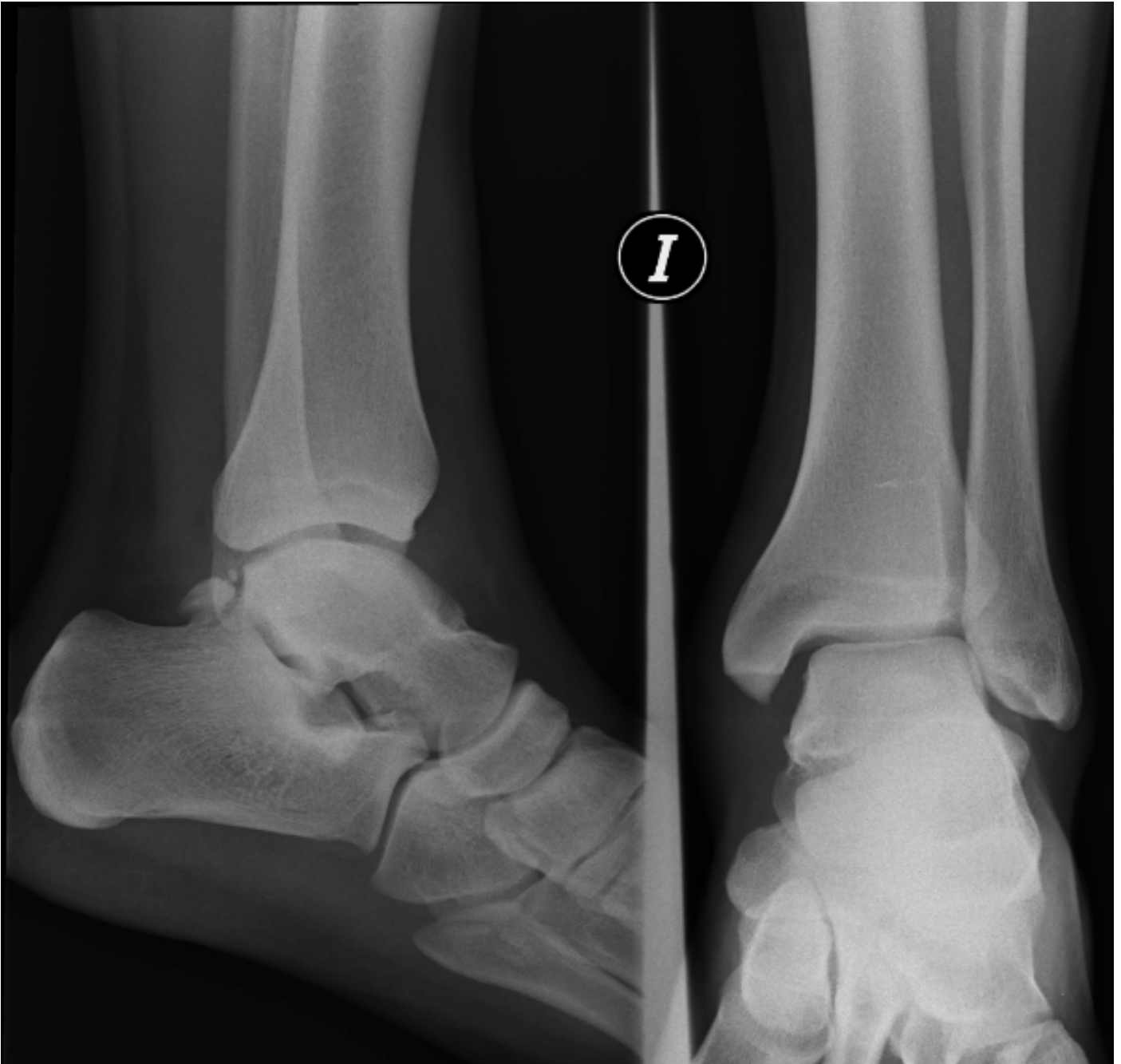
Varón de 24 años con traumatismo en tobillo.

Enfermedad Actual:

Acude por dolor mecánico en tobillo izquierdo tras torsión accidental por eversión forzada.

Refiere imposibilidad para caminar tras el traumatismo. Se solicita Rx desde el triaje.

Rx Tobillo AP-Lat



Se aprecia un aumento del espacio entre el maléolo tibial y el astrágalo, signo indirecto de una fractura de cabeza de peroné. Una segunda Rx de rodilla confirmó el diagnóstico.